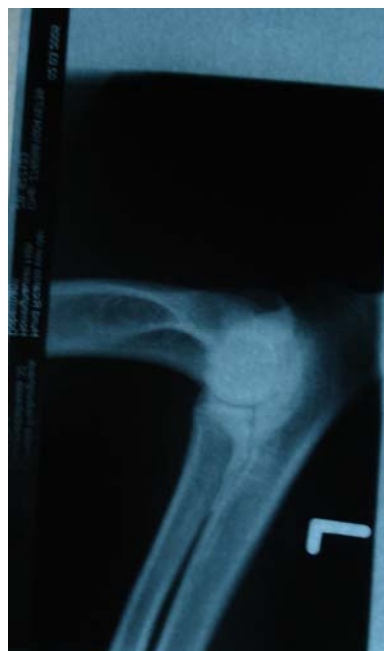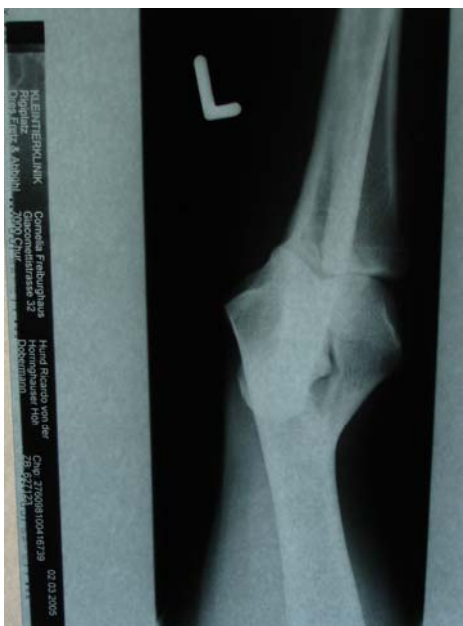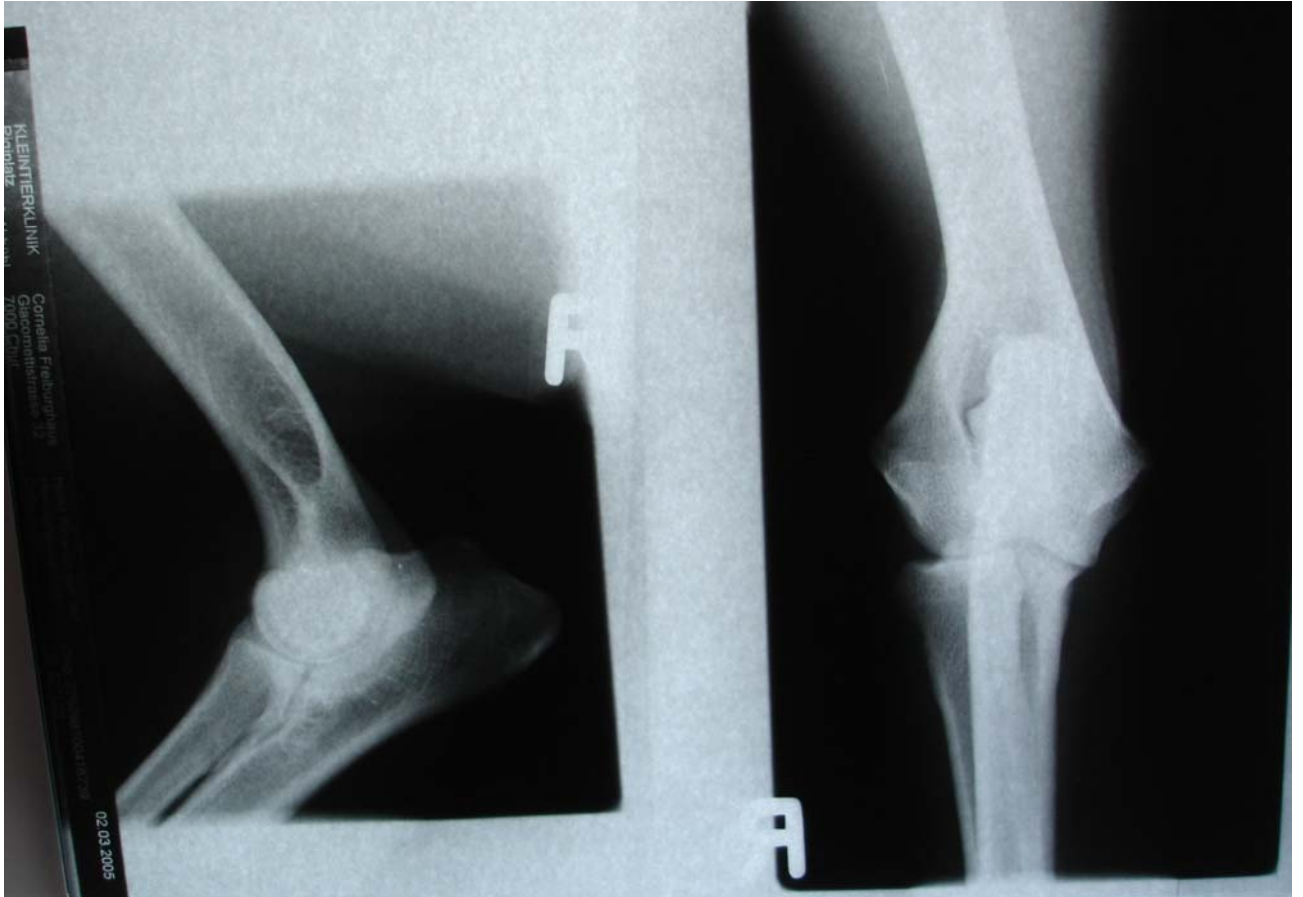


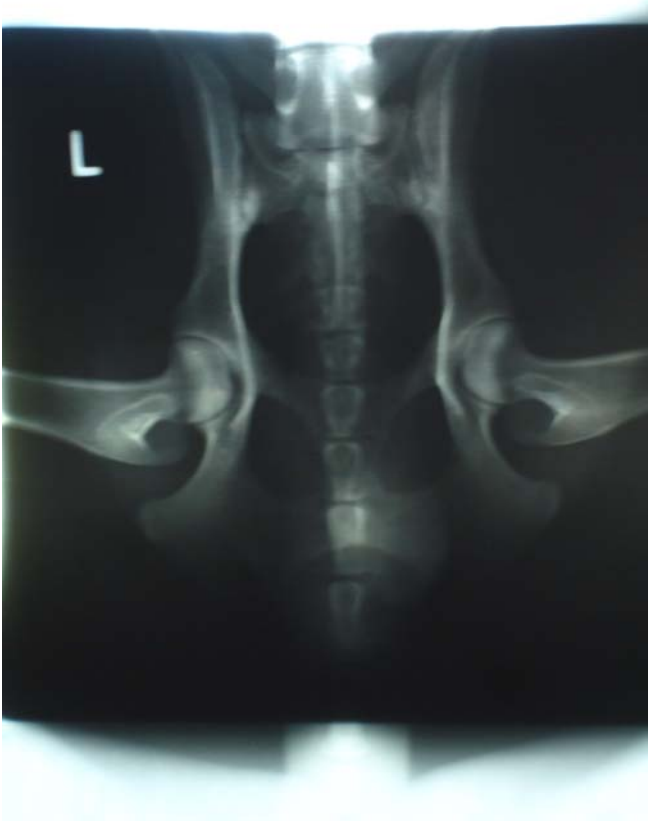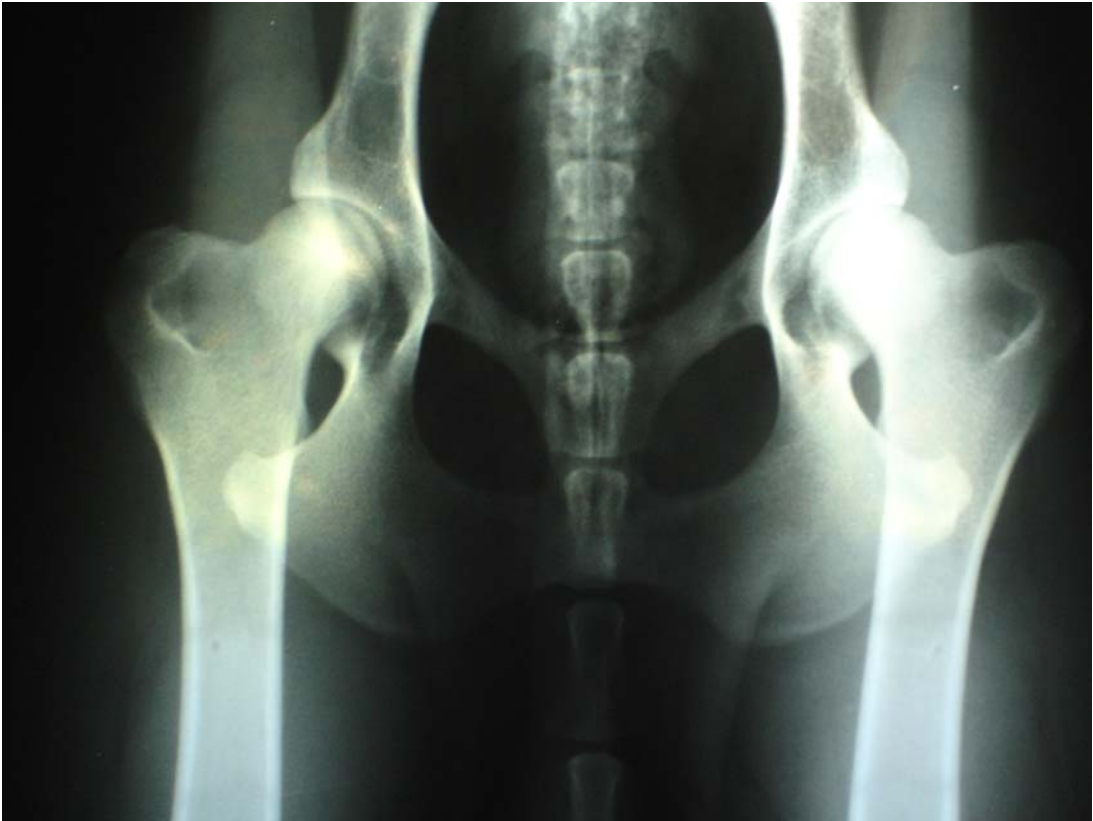## HD/ED-Röntgenbilder von Ricardo

Am 2. März 2005 wurde Ricardo für die Auswertung der HD und ED geröntgt.

Hier die ED-Bilder von Ricardo:



Hier die HD-Bilder von Ricardo:



Befund:

## Beurteilung von Röntgenbildern auf vererbare Gelenkserkrankungen

Formular, Original-Abstammungsurkunde (keine Kopie!) und die verlangten Röntgenbilder einsenden an:

Dysplasie-Kommission  
Tierspital Zürich  
Winterthurerstrasse 260  
8057 Zürich

oder

Dysplasie-Kommission  
Dept. f. Klin. Veterinärmedizin  
Länggassstr. 128, Postfach  
3001 Bern

### A Angaben zum Hund (schwarze Tinte, schwarzen Filzstift oder schwarzen Kugelschreiber verwenden)

Rasse Dobermann Geschlecht männlich Geburtsdatum 12.08.2003

Name gemäss Abstammungsurkunde Ricardo von der Horinghauser Höh

SHSB Nr. 627123 andere \_\_\_\_\_ Tätö-Nr. \_\_\_\_\_ Chip-Nr. 276098100416739

Besitzer Cornelia Freiburghaus

Adresse Giacomettistrasse 32, 7000 Chur

1. Ich bestätige, dass obige Angaben korrekt sind und auf den vorgestellten Hund zutreffen;
2. Ich nehme zur Kenntnis, dass die Ergebnisse der Untersuchung der zuständigen Zuchtkommission mitgeteilt werden und dass die Röntgenbilder für 10 Jahre ins Eigentum der Dysplasie-Kommission übergehen und so lange bei der Auswertungsstelle archiviert werden.

Ort und Datum: Cham, 02.03.2005 Unterschrift des Besitzers/Halters: C. Freiburghaus

### B Bestätigung des Röntgentierarztes:

Name, Adresse (Stempel):

Ich bestätige, dass:

1. Die Tätowier/Chip-Nummer des geröntgten Hundes mit der Nummer auf der Abstammungsurkunde übereinstimmt;
2. der Hund während den HD-Aufnahmen erschlaffte Muskulatur hatte (tiefe Sedation oder Narkose);
3. keine unerlaubten Techniken angewandt wurden, um die Femurköpfe in die Pfanne zu verbringen.

KLEINTIERKLINIK RIGIPLATZ  
Dres. Fretz und Abbühl  
Hünenbergstr. 4/6  
6330 Cham  
Tel. 041/780 80 80

Ort und Datum: Cham, 02.03.2005 Unterschrift: [Signature]

### C Der Befund der Dysplasie-Kommission gemäss FCI/IEWG-Richtlinien ist mit einem Kreuz bezeichnet:

HD-Grad: \_\_\_\_\_ ED-Grad: \_\_\_\_\_ : Kommentare: \_\_\_\_\_

Re	Li
<u>(A)</u>	<u>(A)</u>
B	B
C	C
D	D
E	E

Re	Li
<u>(0)</u>	<u>(0)</u>
1	1
2	2
3	3
LPA	FPCM
	OCD

Re	Li
frei	frei
befallen	befallen

HD: A = HD-frei; B = Übergangsform; C = leichte HD; D = mittelgradige HD; E = schwere HD  
ED: 0 = Arthrose-frei; 1 = leichte Arthrose; 2 = mittelgradige Arthrose; 3 = schwere Arthrose oder Primäursache wie LPA, FPCM, OCD

HD/ED: Die Beurteilung erfolgte anhand von 2 Aufnahmen pro Gelenk.  
Der HD- bzw. ED-Grad des Hundes entspricht dem Befund für das schlechtere Gelenk.

Provisorische Beurteilung; Nachkontrolle in \_\_\_\_\_ Monaten angezeigt.

Zürich/Bern, 16.3.05 Für die Dysplasie-Kommission: \_\_\_\_\_

Universität Bern  
Dept. f. Klin. Veterinärmedizin  
Kleintierklinik  
Länggass-Str. 128  
CH-3001 Bern

PD Dr. D. Spreng